

综上所述,经椎弓根椎体内植骨能较好地减少矫正度丢失,但无法恢复椎体内空隙。本研究存在例数较少、随访时间较短等缺点。笔者将进一步收集样本及延长随访年限,进行进一步验证。

#### 参考文献

- 1 Bigenzahn S, Pree I, Klaus C, et al. Minor Antigen Disparities Impede Induction of Long Lasting Chimerism and Tolerance through Bone Marrow Transplantation with Costimulation Blockade[J]. J Immunol Res, 2016,2016:8635721.
- 2 黄明光,殷海东,赵洪斌,等. 伤椎置钉短节段固定结合经伤椎椎弓根椎体内植骨治疗胸腰段爆裂性骨折的探讨[J]. 实用医学杂志,2013,29(8):1325-1327.
- 3 Sugita T, Aizawa T, Miyatake N, et al. Preliminary results of managing large medial tibial defects in primary total knee arthroplasty: autogenous morcellised bone graft[J]. Int Orthop, 2017, 41(5):931-937.

- 4 林大伟. 浅析胸腰椎骨折 CT 诊断的临床研究[J]. 影像研究与医学应用,2017,1(16):151-153.
- 5 邓红平,陈其昕,胡 灏,等. 经椎弓根椎体内植骨治疗老年骨质疏松性脊柱骨折的疗效分析[J]. 中国老年学杂志,2013,33(14):3322-3324.
- 6 刘建泉,于远洋,孔祥录,等. 经椎弓根椎体内植骨治疗胸腰椎骨折的影像学观察[J]. 中国骨与关节杂志,2014,3(1):45-48.
- 7 李成存,叶金标,翟连锁,等. 经伤椎置钉并植入人工骨复合材料治疗胸腰椎骨折的临床效果研究[J]. 颈腰痛杂志,2016,37(6):549-550.
- 8 Netto HD, Miranda Chaves MD, Aattrstrup B, et al. Bone Formation in Maxillary Sinus Lift Using Autogenous Bone Graft at 2 and 6 Months[J]. Int J Morphol,2016,34(3):1069-1075.
- 9 安 毅,李 晶,刘兰泽,等. 胸腰椎骨折经椎弓根椎体内植骨术后伤椎愈合情况的对比[J]. 中国骨与关节损伤杂志,2015,30(5):460-463.

[收稿日期 2018-10-20][本文编辑 韦 颖 韦所苏]

## 临床论著

# 微创经皮肾镜与输尿管软镜处理直径 2~3 cm 肾结石的疗效及安全性分析

李淦洪, 李乾伟, 杨 俊, 王 勤, 李 健

作者单位: 519100 广东,遵义医学院第五附属(珠海)医院泌尿外科

作者简介: 李淦洪(1979-),男,大学本科,医学学士,副主任医师,研究方向:泌尿系结石、泌尿生殖系肿瘤的病因而及微创治疗研究。

E-mail:excellent338@163.com

**[摘要]** **目的** 分析微创经皮肾镜碎石术(mPCNL)与输尿管软镜碎石术(FURL)治疗直径 2~3 cm 肾结石的疗效及安全性。**方法** 对该院 2015-05~2018-02 收治的 67 例直径 2~3 cm 肾结石患者的临床资料进行回顾性分析,其中 mPCNL 组 44 例,FURL 组 23 例。比较两组手术时间、术中出血量、术后住院时间、结石清除率、住院总费用、二次手术及术后并发症发生情况。**结果** mPCNL 组手术时间及住院总费用较 FURL 组少,差异有统计学意义( $P < 0.05$ );但 mPCNL 组在术中出血量及术后住院时间方面较 FURL 组多,差异有统计学意义( $P < 0.05$ )。mPCNL 组总体清石率达 95.45%;41 例患者出现肉眼血尿,1 例患者术后第 3 天开始出现严重的肉眼血尿,伴血红蛋白持续性下降,选择性肾动脉造影提示假性动脉瘤,予栓塞处理;5 例患者出现发热,未发生全身炎症反应综合征(SIRS)并发症;6 例患者在复查 CT 时发现肾包膜下血肿,3 个月后复查血肿吸收。结石残留 2 例,均位于肾下盏,因其他因素未作进一步处理。FURL 组总体清石率达 91.30%;15 例患者术后均有不同程度的肉眼血尿,1~3 d 后肉眼血尿自行消失;8 例患者出现术后 SIRS,改用“泰能”抗感染治疗;5 例患者出现输尿管损伤,均由术中反复进鞘所致;3 例患者出现“石街”形成,予体外冲击波碎石(ESWL)处理;1 例患者术前存在感染,且合并糖尿病,术后出现肾包膜下血肿,保守治疗,12 周后复查 CT,血肿吸收。

**结论** mPCNL 及 FURL 处理直径 2~3 cm 单发肾结石各有特点,均安全、有效,适合临床推广应用。

**[关键词]** 肾结石; 输尿管软镜碎石术; 微创经皮肾镜碎石术

**[中图分类号]** R 692.4 **[文献标识码]** A **[文章编号]** 1674-3806(2019)05-0545-05

doi:10.3969/j.issn.1674-3806.2019.05.20

**Efficacy and safety of mPCNL and FURL in treating kidney stones of 2 ~ 3 cm in diameter** LI Gan-hong, LI

Qian-wei, YANG Jun, et al. Department of Urology, the Fifth (Zhuhai) Hospital Affiliated to Zunyi Medical College, Guangdong 519100, China

**[Abstract]** **Objective** To investigate the efficacy and safety of minimally invasive percutaneous nephrolithotomy (mPCNL) and flexible ureteroscopy lithotripsy (FURL) in treating kidney stones of 2 ~ 3 cm in diameter. **Methods** A retrospective analysis was performed on 67 patients with kidney stones of 2 ~ 3 cm in diameter treated in our hospital from May 2015 to February 2018, including 44 cases in the mPCNL group, and 23 cases in the FURL group. The operation time, amount of intraoperative bleeding, length of postoperative stay in hospital, scavenging rate of stones, total hospitalization expense, occurrence of secondary operation and postoperative complications were compared between the two groups. **Results** Compared with the FURL group, the mPCNL group had less operation time and total hospitalization cost, the differences were statistically significant ( $P < 0.05$ ). However, the intraoperative blood loss and postoperative hospital stay in the mPCNL group were more than those in the FURL group, the differences were statistically significant ( $P < 0.05$ ). In the mPCNL group, the total scavenging rate of stones was 95.45%; 41 patients had gross hematuria; 1 patient had severe gross hematuria on day 3 after surgery, with sustained reduction of hemoglobin, selective renal arteriography indicated that this patient had pseudoaneurysm and embolization was performed. 5 patients had fever without systemic inflammatory response syndrome (SIRS) complications; renal subscapular hematomas were found in 6 patients by CT re-examination, in whom the hematomas were absorbed in the re-examination 3 months later; 2 patients had retained stones locating at the lower calyx which were not treated due to other causes. In the FURL group, the total scavenging rate of stones was 91.30%; 15 patients had gross hematuria to varying degrees, which disappeared without treatment 1 to 3 days after occurrence; postoperative SIRS occurred in 8 patients who were treatment with TIENAM (imipenem) for anti-infection; ureteral injury occurred in 5 patients, which was caused by sheath withdrawal during the operation and repeated inserting of the sheath; the formation of "stone street" was found in 3 patients who were given extracorporeal shock wave lithotripsy (ESWL) treatment; 1 patient with preoperative infection accompanied by diabetes had renal subscapular hematoma and was provided with conservative treatment, and the hematoma was found to absorb by CT re-examination 12 weeks later. **Conclusion** Both mPCNL and FURL are safe and effective in treating single kidney stone of 2 ~ 3 cm in diameter, which are suitable for clinical application.

**[Key words]** Kidney Stones; Flexible ureteroscopy lithotripsy (FURL); Minimally invasive percutaneous nephrolithotomy (mPCNL)

根据流行病学调查,近年来我国泌尿系结石的发病率呈现不断上升趋势,是世界上三大结石高发地区之一<sup>[1]</sup>。其中肾结石在临床上最为常见,占泌尿系结石的40%~50%<sup>[2]</sup>。外科手术方法一直是治疗肾结石的主要手段,当前治疗直径2~3 cm肾结石的常用方法有微创经皮肾镜碎石术(minimally invasive percutaneous nephrolithotomy, mPCNL)、输尿管软镜碎石术(flexible ureteroscopy lithotripsy, FURL)。现对我院2015-05~2018-02 67例直径2~3 cm肾结石患者采用上述两种方式治疗的结果进行分析,报告如下。

## 1 资料与方法

**1.1 一般资料** 选择我院2015-05~2018-02治疗的直径2~3 cm肾结石患者67例作为研究对象,男38例,女29例,年龄19~68岁。纳入标准:(1)入院后行尿常规、中段尿培养、血常规、肝肾功能、凝血功

能、泌尿系超声、尿路平片(plain film of kidney-ureter-bladder, KUB)、静脉肾盂造影(intravenous urogram, IVU)或双肾CT(平扫+三维重建)等检查,确定结石直径为2~3 cm的单发肾结石患者,同时了解结石的具体情况及其肾周解剖结构。(2)泌尿道感染患者经抗感染治疗后复查尿常规正常及尿培养阴性;高血压患者术前血压控制在130/80~150/80~90 mmHg;糖尿病患者术前血糖控制在8~10 mmol/L<sup>[3]</sup>。(3)服用抗凝药物治疗的患者,术前1~2周需停用抗凝药物,术前复查凝血功能正常<sup>[4]</sup>。排除标准:(1)合并妊娠期或哺乳期妇女;(2)合并有神经源性膀胱、尿道功能障碍及输尿管狭窄者;(3)未纠正的凝血功能障碍者;(4)严重的心脏疾病或肺功能不全,无法耐受手术者;(5)未控制好的尿路感染;(6)合并明显的肾脏发育畸形及严重的髋关节畸形导致截石位困难者;(7)传染病活动期,如结核、肝炎等患者;(8)

术前总肾功能差,经血液透析后血肌酐 > 178  $\mu\text{mol/L}$  者<sup>[3]</sup>。其中 44 例患者采用经皮肾镜碎石联合钬激光碎石术(mPCNL 组),23 例患者采用输尿管软镜

联合钬激光碎石术治疗(FURL 组)。两组基线资料比较差异无统计学意义( $P > 0.05$ ),具有可比性。见表 1。

表 1 两组基线资料比较 [ $n, (\bar{x} \pm s)$ ]

组别	例数	性别		年龄(岁)	结石体侧		结石位置			肾盂积水(cm)				糖尿病	高血压
		男	女		左	右	上盏	中盏	下盏	0	1~2	2~3	>3		
mPCNL 组	44	26	18	42.59 $\pm$ 13.30	25	19	13	17	14	14	10	13	7	6	8
FURL 组	23	12	11	40.96 $\pm$ 12.35	13	10	10	7	6	8	7	7	1	4	5
$\chi^2/t$	-	0.294		0.489	0.001		1.304			2.089				0.002	0.001
$P$	-	0.587		0.626	0.981		0.521			0.554				0.961	0.981

1.2 方法

1.2.1 mPCNL 组 腰硬联合麻醉成功后,先取截石位,经尿道逆行置入 F5 输尿管导管于患侧输尿管,用于制造“人工肾积水”和预防结石碎片进入输尿管管腔内;留置导尿,将导管与尿管固定,导管外接 10 ml 一次性使用注射器针头。再取俯卧位,腰腹部垫高,彩色超声(日本阿洛卡)引导下建立经皮肾通道(F18),用钬激光(美国科医人)550  $\mu\text{m}$  光纤进行碎石;大块结石钳夹取出,小块结石随水流冲出。检查肾集合系统可视范围及上段输尿管无结石残留,术野未见出血,顺行留置 F5 DJ 管 1 条于输尿管内,调整合适位置,退鞘并常规留置 F18 肾造瘘管(图 1),结束手术。术后 1 周评估碎石效果,如有残石,行二期 mPCNL 或行体外冲击波碎石(extracorporeal shock wave lithotripsy, ESWL)处理。术后 12 周随访。

1.2.2 FURL 组 术前常规留置患侧输尿管 DJ 管 2 周。手术选择气管插管全身麻醉,取截石位,经尿道插入输尿管硬镜(德国狼牌, F8/9.8)到膀胱,检查尿道及膀胱内情况;取出原先放置的双 J 管,输尿管镜下直视检查输尿管全程至肾盂,留置斑马导丝,顺斑马导丝将输尿管鞘(美国波士顿, F12~14)放入输尿管内,将输尿管软镜(德国铂立)沿软镜鞘置入到肾盂内,观察肾集合系统和结石情况。用钬激光(美国科医人)200  $\mu\text{m}$  光纤进行碎石,将结石粉碎至 2 mm 大小的颗粒,较大的结石碎片用套石篮取出体外。检查肾集合系统可视范围内无结石残留,无活动性出血,退出钬激光光纤、输尿管软镜和输尿管鞘,更换输尿管硬镜,将斑马导丝置入患侧肾盂内,沿导丝留置 F5 DJ 管 1 条,调整合适位置。术后 1 周评估碎石效果,如有残石,行 ESWL 处理。术后 12 周随访。

1.3 观察指标 所有入组患者均观察以下指标:(1)手术时间、术中出血量、术后住院时间及住院总费用。(2)术中及术后并发症。(3)结石清石率。术后 1 周评估清石情况,必要时二次手术处理;术后 4 周复查肾脏 CT,结果显示无结石残留或临床无意义残石,以残留结石直径  $\leq 4$  mm,且无梗阻和感染等临床症状者判断为碎石清石成功<sup>[5]</sup>。(4)术后 12 周的结石清除率,作为总体清石率。

1.4 统计学方法 应用 SPSS17.0 统计软件处理数据,计量资料以均数  $\pm$  标准差( $\bar{x} \pm s$ )表示,组间比较采用成组  $t$  检验,计数资料以率表示,组间比较采用  $\chi^2$  检验。 $P < 0.05$  为差异有统计学意义。

2 结果

mPCNL 组手术时间及住院总费用较 FURL 组少,差异有统计学意义( $P < 0.05$ );但术中出血量及术后住院时间较 FURL 组多,差异有统计学意义( $P < 0.05$ )。mPCNL 组总体清石率为 95.45%;41 例患者出现肉眼血尿,5 例患者出现发热,6 例患者在复查 CT 发现肾包膜下血肿,结石残留 2 例。FURL 组总体清石率为 91.30%,15 例患者出现肉眼血尿,8 例患者出现全身炎症反应综合征(systemic inflammatory reaction syndrome, SIRS),3 例患者出现“石街”形成,1 例出现肾包膜下血肿(图 2)。两组观察指标及并发症发生情况比较见表 2,3。

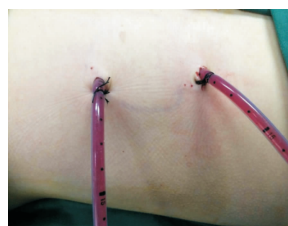


图 1 mPCNL 组术后留置双造瘘

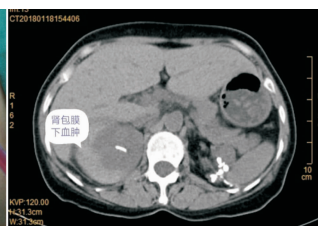


图 2 FURL 组术后复查 CT 见肾包膜下血肿

表 2 两组观察指标比较 [n, (x̄ ± s)]

组别	例数	手术时间 (min)	术中出血量 (ml)	术后住院时间 (d)	住院总费用 (元)	二次手术	结石清除率 (%)	
							术后 1 周	术后 12 周
mPCNL 组	44	59.14 ± 10.45	49.66 ± 21.79	8.86 ± 2.80	19828.38 ± 2566.17	6	86.36 (38/44)	95.45 (42/44)
FURL 组	23	76.30 ± 8.95	21.30 ± 7.26	5.69 ± 2.44	29582.86 ± 1260.84	6	73.91 (17/23)	91.30 (21/23)
$\chi^2/t$	-	6.694	6.049	4.591	17.136	0.858	0.858	0.019
P	-	0.000	0.000	0.000	0.000	0.354	0.354	0.890

表 3 两组并发症发生情况比较 [n, (x̄ ± s)]

组别	例数	术后血尿		发热 (T ≥ 38.5 °C)	“石街”形成	周围脏器损伤		
		镜下血尿	肉眼血尿			肾包膜下血肿	输尿管损伤	胸膜损伤
mPCNL 组	44	3	41	5	0	6	0	1
FURL 组	23	8	15	8	3	1	5	0
$\chi^2$	-	6.690		3.906	3.346	0.576	7.428	0.145
P	-	0.010		0.048	0.067	0.447	0.006	0.703

### 3 讨论

肾结石临床治疗的方法多种多样,微创治疗方法逐渐取代传统开放手术。目前治疗肾结石的微创治疗方法主要有 mPCNL 及 FURL。mPCNL 因其创伤小、恢复快及清石率高等优点,已成为目前治疗 > 2 cm 肾结石的首要方法<sup>[6]</sup>。但 mPCNL 术中及术后大出血、感染并发症等给患者和医生带来了巨大的困扰。FURL 因其创伤更小、恢复更快的优点,在临床上得到越来越多的应用,但同样存在术后重度感染、结石清除率偏低等问题。

**3.1** 我国的李逊教授等<sup>[7]</sup>最早提出多通道经皮肾穿刺取石以及微通道经皮肾镜取石。本研究中 mPCNL 组总体清石率达 95.45%。41 例患者出现肉眼血尿,1 例患者术后早期呈现较轻微的血尿,但从术后第 3 天开始,患者出现严重的肉眼血尿,呈间断性发作,伴血红蛋白持续性下降,针对患者出血的特点,我们采取了选择性肾动脉造影,见右肾下极椭圆形瘤样扩张,提示假性动脉瘤,予栓塞处理。5 例患者出现发热,未发生全身脓毒血症并发症;6 例患者在复查 CT 时发现肾包膜下血肿,3 个月后复查血肿吸收。结石残留 2 例,均位于肾下盏,因其他因素未作进一步处理。综合众多报道,mPCNL 术中术后严重出血以及术后脓毒血症是最让医生担忧的事,结合本研究病例我们总结以下几点经验:(1)选择合适的患者。鹿角形结石<sup>[8]</sup>、糖尿病、高血压及术前感染患者是高危人群,术前应充分准备。(2)选择合适的

通道。李小航等<sup>[9]</sup>比较了上盏、中盏、下盏穿刺治疗复杂性结石的有效性及其安全性,认为 3 种穿刺位置可达到相似的结石清除率以及术后并发症的发生率。但我们观察发现选择下盏入路穿刺发生清石失败及肾盂撕裂、出血、漏尿等并发症的几率明显升高,故建议慎重选择,或选择多通道;强调术前仔细阅读影像学资料。(3)选择最熟悉器械,提升技术水平。术者选择自己最熟悉的肾穿刺定位设备,最熟悉的经皮肾镜穿刺套件及引导导丝,避免操作中因器械原因引发失误,减少损伤、出血、通道丢失等并发症的发生。同时要不断总结提升技术水平。(4)动态监测控制肾盂内压。mPCNL 术中灌注引起的肾集合系统压力失衡,是导致细菌毒素和致热原入血、出现术后发热或脓毒血症的重要原因<sup>[10]</sup>。我们采取术前留置输尿管导管,术中控制流速和边碎石边取石的方式,有效避免通道被结石碎片堵塞导致肾内压骤升,减少了术后发热的发生。亦可采用带负压吸引的扩张鞘。

**3.2** FURL 组 15 例患者术后均有不同程度的肉眼血尿,1~3 d 后自行消失;8 例患者出现术后寒战发热不适,其中 2 例患者符合 SIRS 诊断,改用“泰能”抗感染治疗;5 例患者出现输尿管损伤,主要是由于术中反复进鞘所致;3 例患者出现“石街”形成;1 例患者术前存在感染,且合并糖尿病,术后出现肾包膜下血肿。

**3.3** FURL 被认为是治疗肾结石的理想选择,尤其

是肾下盏结石及预计 ESWL 失败的患者<sup>[11]</sup>。随着输尿管软镜技术的不断发展,治疗肾结石的适应证越来越广,但从本研究结果来看,FURL 应注意以下问题:(1)“粉末化”的治疗原则。临床中发现只有 2 mm 以下的结石颗粒能通过输尿管腔顺利排出<sup>[12]</sup>,将钬激光碎石功率设定为“低能高频”更有利于将结石粉末化,有效地提高结石清除率和减少“石街”的形成。(2)动作切忌粗暴。术前患侧输尿管置管 2 周,充分扩张松弛输尿管,有利于减少术中输尿管的损伤。术中禁忌放置输尿管通道鞘时用力过猛,导致通道鞘内芯插入肾脏引起出血。初学者建议在 X 线监视下进鞘,将通道鞘前端放置距肾盂输尿管交界处 0.5 ~ 1 cm 处为宜。碎石时光纤应直抵结石,可减少损伤结石周围集合系统黏膜。(3)术前必须认真分析影像学资料。改良的首尔大学肾结石复杂性评分(S-ReSC)系统的算法,可供临床术前评估和决策作为参考。CT 可以较准确地评估结石负荷,负荷大的结石术中结石碎片容易形成“雾霾”现象,从而影响视野,增加并发症的发生,应保持排水系统通畅及降低肾内压<sup>[13]</sup>。(4)术后感染。由于结石负荷较大,手术时间显著延长、肾内出水不畅、肾盂内长时间保持高压状态易发生逆行感染<sup>[14]</sup>。术前严格抗感染治疗至尿常规正常、中段尿培养阴性;术中使用带负压的输尿管软镜鞘,改善进出水的流动性及降低肾盂内压力,可有效减低术后感染几率<sup>[15]</sup>。同时,保持肾内压的相对恒定,可避免肾包膜下血肿产生。

通过本研究,我们认为 mPCNL 具有手术时间短、清石率高的优点,但住院时间较长、术中出血风险较大;FURL 具有手术创伤小、术后恢复快的优点,但住院总费用大、术后出现重度感染几率较高。综上分析,两种微创方式处理直径 2 ~ 3 cm 单发肾结石各有优缺点,但均是安全、有效的,适合临床推广应用。

## 参考文献

- 1 吴阶平. 吴阶平泌尿外科学[M]. 第2版. 济南:山东科技学术出版社,2003:209-210.
- 2 那彦群,叶章群,孙颖浩,等. 中国泌尿外科疾病诊断治疗指南手册 2014 版[M]. 北京:人民卫生出版社,2014:129-183.
- 3 曾国华,李 逊. 经皮肾镜取石术[M]. 北京:人民卫生出版社,2011:64-68.
- 4 冷培俊,杨晓峰,尚 琳. 经尿道前列腺电切术围手术期抗凝药物的管理[J]. 现代泌尿外科杂志,2018,23(2):150-156.
- 5 史沛清,叶章群,张 旭. 当代泌尿外科热点聚焦[M]. 北京:人民卫生出版社,2014:244-248.
- 6 Maghsoudi R, Etemadian M, Shadpour P, et al. Number of tracts or stone size: which influences outcome of percutaneous nephrolithotomy for staghorn renal stones? [J]. Urol Int,2012,89(1):103-106.
- 7 李 逊,曾国华,吴开俊,等. 微创经皮肾穿刺取石术治疗上尿路结石[J]. 临床泌尿外科杂志,2003,18(9):516-518.
- 8 李昌桂,张益明,林国太,等. 经皮肾镜取石术中及术后出血的危险因素分析[J]. 甘肃医药,2018,37(1):59-61.
- 9 李小航,朱 玮,李大智,等. 不同肾盏穿刺微创经皮肾镜取石术治疗复杂性肾结石的疗效比较[J]. 临床泌尿外科杂志,2017,32(6):413-417.
- 10 季 健,普 超,朱元全,等. 低压重力滴注法与灌注泵灌注法在经皮肾镜取石术中肾盂输尿管内压及感染相关指标的对比[J]. 昆明医科大学学报,2018,39(2):104-107.
- 11 袁 强,杜 丹. 复杂性肾结石的微创治疗新进展[J/CD]. 中华腔镜泌尿外科杂志(电子版),2018,12(2):136-138.
- 12 程 跃,严泽军,谢国海,等. “粉末化碎石”在输尿管软镜治疗肾结石中的应用[J]. 微创泌尿外科杂志,2013,2(3):210-212.
- 13 黄 晨,盛 明,徐煜宇,等. 输尿管软镜下钬激光治疗 2 ~ 4cm 肾结石的新进展[J]. 现代泌尿外科杂志,2017,22(11):882-885.
- 14 Berardinelli F, De Francesco P, Marchioni M, et al. Infective complications after retrograde intrarenal surgery: a new standardized classification system[J]. Int Urol Nephrol,2016,48(11):1757-1762.
- 15 黄建荣,邱璇茜,宋乐明,等. 智能控压输尿管软镜吸引取石术在最大径 > 2cm 肾结石中的有效性和安全性[J]. 广东医学,2017,38(4):555-558.

[收稿日期 2018-08-09][本文编辑 韦所苏 刘京虹]