

6 Casaccia M, Palombo D, Razzore A, et al. Laparoscopic single-port versus traditional multi-port laparoscopic cholecystectomy[J]. JSLS, 2019,23(3):e2018.00102.

7 Ng MWV, Ng KC. Gasless single-incision laparoscopic inguinal hernia repair: initial experience[J]. Hernia,2017,21(5):803-808.

8 Demirayak G. A different technique in gasless laparoendoscopic single-site hysterectomy[J]. J Obstet Gynaecol,2017,37(5):622-626.

9 Zhang G, Liu S, Yu W, et al. Gasless laparoendoscopic single-site surgery with abdominal wall lift in general surgery: initial experience[J]. Surg Endosc,2011,25(1):298-304.

10 Hu H, Zhang K, Zhao G, et al. Experimental use of a novel single-port gasless laparoendoscopic operative field formation device[J]. Ann Med Surg(Lond),2016,13:13-19.

11 Ülker K, Hüseyinoğlu Ü, Kılıç N. Management of benign ovarian cysts by a novel, gasless, single-incision laparoscopic technique;

keyless abdominal rope-lifting surgery(KARS)[J]. Surg Endosc, 2013,27(1):189-198.

12 郑广平, 耿葵花, 吴东波, 等. 腹腔镜免气腹机械装置的带螺旋纹定位轴[P]. 中国专利: 201320234224. X. 2013-11-06.

13 Wu DB, Yang SF, Geng KH, et al. Preliminary study on the application of an umbrella-like abdominal wall-lifting device in gasless laparoscopic surgery[J]. J Laparoendosc Adv Surg Tech A,2013, 23(3):246-249.

14 吴东波, 邵新华, 冯泽荣, 等. 伞式免气腹技术与气腹技术行腹腔镜胆囊切除术的动物实验对比研究[J]. 中国临床新医学,2014, 7(5):387-390.

[收稿日期 2020-03-01][本文编辑 余军 吕文娟]

本文引用格式

吴东波, 林慧玲, 叶茂英, 等. 伞式单孔免气腹技术行腹腔镜胆囊切除术的动物实验研究[J]. 中国临床新医学, 2020, 13(8): 771-774.

课题研究 · 论著

罗哌卡因与利多卡因在重睑成形术中的效果对比研究

强 帅, 周 宇, 曹玉娇, 刘美辰, 粟 娜

基金项目: 中国医学科学院整形外科医院院所基金项目(编号: B2018008)

作者单位: 100144 北京, 中国医学科学院北京协和医学院整形外科医院整形十科(强 帅, 周 宇, 曹玉娇, 刘美辰); 710038 陕西, 西安医学院第二附属医院医疗美容科(粟 娜)

作者简介: 强 帅(1992-), 女, 在读博士研究生, 研究方向: 整形美容。E-mail: 522526821@qq.com

通讯作者: 周 宇(1983-), 女, 医学博士, 主治医师, 研究方向: 整形美容。E-mail: phoenixboom@126.com

[摘要] **目的** 比较罗哌卡因与利多卡因在重睑成形术中对术中出血及术后肿胀程度效果的差异。**方法** 选择2019-01~2019-03于该院在局麻下行双侧重睑成形术的求美者37例,左眼予利多卡因局麻,右眼予罗哌卡因局麻。比较两组术中麻醉药用量、出血评分及术后肿胀程度。**结果** 左、右眼术中麻醉药用量比较差异无统计学意义($P>0.05$)。左眼出血评分显著高于右眼[(3.24±0.64)分 vs (2.78±0.53)分, $P<0.05$]。左、右眼术后肿胀程度评分均呈下降趋势,但右眼术后各时点肿胀评分均显著低于左眼($P<0.05$)。所有求美者的肿胀情况均在1个月内自然消退。**结论** 在重睑成形术中应用罗哌卡因能有效减少术中出血和减轻术后肿胀。

[关键词] 罗哌卡因; 利多卡因; 重睑成形术; 眼部整形; 局部麻醉

[中图分类号] R 622 **[文献标识码]** A **[文章编号]** 1674-3806(2020)08-0774-04

doi:10.3969/j.issn.1674-3806.2020.08.08

Comparative study on the effects of ropivacaine and lidocaine in double-eyelid plasty QIANG Shuai, ZHOU Yu, CAO Yu-jiao, et al. The Tenth Department of Plastic Surgery, Plastic Surgery Hospital, Chinese Academy of Medical Sciences and Peking Union Medical College, Beijing 100144, China

[Abstract] **Objective** To compare the differences between the effects of ropivacaine and lidocaine on the degrees of intraoperative bleeding and postoperative swelling in double-eyelid plasty. **Methods** Thirty-seven cases of beauty seekers who underwent bilateral blepharoplasty under local anesthesia in our hospital from January 2019 to

March 2019 were selected. The patients' left eyes were given lidocaine for local anesthesia and their right eyes were given ropivacaine for local anesthesia. The anesthetic dosage during operation, the bleeding score and the degree of swelling after operation were compared between the two groups. **Results** There was no significantly difference in the anesthetic dosage between the left and the right eyes ($P > 0.05$). The bleeding scores of the left eyes were significantly higher than those of the right eyes [(3.24 ± 0.64) points vs (2.78 ± 0.53) points, $P < 0.05$]. The postoperative swelling scores of the left and the right eyes showed a downward trend, but the postoperative swelling scores of the right eyes at each time point were significantly lower than those of the left eyes ($P < 0.05$). The swelling of all beauty seekers subsided naturally within 1 month. **Conclusion** Ropivacaine can effectively reduce intraoperative bleeding and postoperative swelling in double-eyelid plasty.

[Key words] Ropivacaine; Lidocaine; Double-eyelid plasty; Ophthalmoplasty; Local anesthesia

重睑成形术是整形外科最常见的手术,据报道^[1],眼部整形占整形美容市场规模的17.0%,位居第二。5%利多卡因配伍肾上腺素是重睑术中常用局麻药,但少部分人对利多卡因过敏,此时则需要更换局麻药。目前,局麻药主要有两类:酯类(如普鲁卡因、丁卡因)和酰胺类(如利多卡因、布比卡因、罗哌卡因)。酯类通过血浆假性胆碱酯酶水解,而酰胺类主要在肝内,经线粒体酶、酰胺酶分解。有研究^[2]显示,罗哌卡因具有良好的镇痛效果且毒性较小,在整形美容界受到推崇。理想的局麻药应该能够有效减轻疼痛和术后肿胀,不良反应少并且效果持久。本研究旨在比较罗哌卡因与利多卡因在重睑成形术中局麻效果,为临床医师提供参考。现报告如下。

1 对象与方法

1.1 研究对象 选择2019-01~2019-03于中国医学科学院北京协和医学院整形外科医院在局麻下行双侧重睑成形术的求美者37例,均为女性,年龄(27.22 ± 6.27)岁。纳入标准:(1)双眼单睑,身体健康,无重要脏器疾病者;(2)上睑皮肤松弛,卷垂下压睫毛,睑裂缩小,睁眼费力,视力受影响者;(3)眼裂形成“眯缝眼”、“三角眼”、“八字眼”、“大小眼”等眼型,要求美容者;(4)双眼皮较窄,称假双眼皮者,要求变重睑者;(5)无瘢痕增生、过敏体质。排除标准:(1)对研究所用局麻药有过敏史;(2)有先天弱视、慢性结膜炎、红眼病、急性感染、青光眼等眼科疾病者;(3)年龄过大伴皮肤松弛、眼窝凹陷、睑板萎缩变软不宜接受重睑成形术者;(4)合并严重心、肝、肾、脑疾病或严重血液疾病患者;(5)孕妇;(6)患有面神经瘫痪且不能闭眼、上睑下垂、睑内外翻者;(7)各种原因引起的眼球突出者;(8)不配合随访者。所有求美者知情同意参与研究,本研究获中国医学科学院北京协和医学院整形外科医院伦理委员会批准(编号:202052)。

1.2 手术麻醉 研究对象左、右眼分别予以利多卡

因和罗哌卡因进行局麻。左眼:2%盐酸利多卡因注射液(5 ml:0.1 g,上海禾丰制药有限公司,国药准字H20023777)5 ml + 0.9%氯化钠溶液5 ml,稀释为1%利多卡因。右眼:0.75%盐酸罗哌卡因注射液(10 ml:75 mg,上海禾丰制药有限公司,国药准字H20163174)10 ml。均加入0.1 ml肾上腺素。药物配比由同一名护士在室温下操作,注射器用马克笔标记A、B对应左、右上睑。术者与求美者对注射器内麻醉药物双盲,由器械护士记录药物用量。

1.3 手术方法 求美者取仰卧位,消毒满意后设计切口线,皮下浸润麻醉,采用1 ml注射器30G针头注射,精准把握两侧注射量,于外眦远端3 mm处进针,沿设计线推进麻药,注射层次为真皮下,进针后缓慢推注,注射完毕后轻轻按压。按设计线切开上睑皮肤,深达睑板前筋膜,剪去部分眼轮匝肌,根据眼睑臃肿情况决定是否去除适量眶隔脂肪,确切止血。用7-0尼龙线将上睑下切缘皮下组织及睑板前筋膜进行缝合固定1~3针,观察上睑弧度及形态,依次缝合。再用同样的尼龙线从切口下唇穿挂睑板前筋膜,上唇皮肤出针间断缝合皮肤切口。观察两侧基本一致,外形弧度良好。

1.4 观察指标 参考 Ensat 等^[3]的研究进行出血及肿胀评估,出血情况以平纱沾血总面积的大小、术中使用电凝止血的次数为参考,肿胀程度以闭眼时上睑淤青的程度及睁眼时上睑肿胀高度情况为参考。术中由一人记录双侧出血情况:0分表示没有出血,术中每使用一次电凝止血记1分,术后估测平纱沾血总面积,每 $>1\text{ cm}^2$ 加1分(即若术中使用1次电凝,术后平纱沾血达 2 cm^2 ,则记为3分)。术后由另一人追踪随访双侧肿胀情况:以0分表示未见肿胀,闭眼时对比重睑线至上睑缘的肤色与上睑正常肤色差异,略微青紫状态记为1分,明显青紫记为2分;睁眼时观察重睑线至上睑缘肿胀高度,略高出皮肤面记为1分,明显高出则记为2分。于术后即

刻、术后 2 h、术后第 1 天、术后第 5 天进行评估记录。

1.5 统计学方法 应用 SPSS19.0 统计软件进行数据处理, 计量资料以均数 ± 标准差 ($\bar{x} \pm s$) 表示, 左、右眼指标比较采用配对 *t* 检验。 $P < 0.05$ 为差异有统计学意义。

2 结果

2.1 左、右眼麻醉药用量、出血评分及肿胀程度评

表 1 左、右眼麻醉药用量、出血评分及肿胀程度评分比较 [$(\bar{x} \pm s)$, $n = 37$]

眼 别	麻醉药用量 (ml)	出血评分 (分)	肿胀程度评分 (分)			
			术后即刻	术后 2 h	术后第 1 天	术后第 5 天
左眼	1.15 ± 0.37	3.24 ± 0.64	3.25 ± 0.55	3.11 ± 0.46	2.97 ± 0.29	2.68 ± 0.47
右眼	1.24 ± 0.42	2.78 ± 0.53	2.92 ± 0.28	2.70 ± 0.46	2.54 ± 0.51	2.24 ± 0.43
<i>t</i>	0.942	3.104	3.723	4.478	5.237	4.064
<i>P</i>	0.352	0.004	0.001	0.000	0.000	0.000

2.2 典型病例介绍 求美者, 女, 27 岁, 因双侧单睑就诊, 完善术前评估, 排除手术禁忌证, 于门诊局麻下行双侧重睑成形术。术中左、右眼各使用麻醉药 1.2 ml 和 1.1 ml。左眼使用电凝止血 2 次, 平纱沾血面积 2 cm², 出血评分为 4 分; 右眼术中使用电

凝止血 1 次, 平纱沾血面积 1 cm², 出血评分为 2 分。左、右眼术后即刻、术后 2 h、术后第 1 天及术后第 5 天的肿胀程度评分分别为 3 分、3 分、2 分、2 分和 2 分、2 分、2 分、1 分。患者术后 1~6 d 眼部情况见图 1。

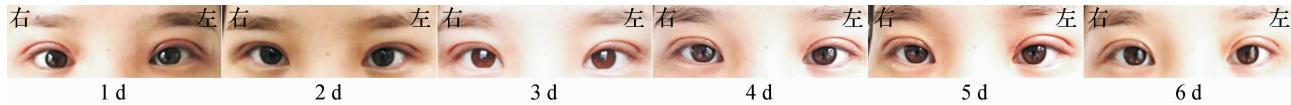


图 1 典型病例术后 1~6 d 左、右眼部情况比较图

3 讨论

3.1 本研究结果显示, 与利多卡因比较, 在重睑成形术局麻时使用罗哌卡因可以显著减少术中出血及减轻术后肿胀。眼周手术中有许多因素可影响疼痛、肿胀和出血, 如手术器械、麻药注射量以及就诊者既往注射史等。罗哌卡因具有血管收缩作用, 这可能是其在眼部术中出血较少的原因, 进而减少了电凝止血的次数, 很大程度上避免了组织热损伤, 因此术后肿胀较轻。Grimaldi 等^[4]认为, 使用罗哌卡因时没有必要配合血管收缩剂, 但我们仍将其与肾上腺素配伍使用, 减少设计偏倚, 便于与利多卡因对比。Pool 等^[5]比较了利多卡因和丙胺卡因在重睑术中的使用情况, 结果发现利多卡因较丙胺卡因更能减轻患者疼痛和水肿。Gencer 等^[6]进行的一项研究比较了布比卡因、丙胺卡因和利多卡因在止痛和出血方面的作用差异, 结果显示, 在非面部手术中, 利多卡因能减少术中出血。然而, 频繁使用局麻药, 如利多卡因和丙胺卡因, 可能会导致心血管不良反应, 布比卡因则可能会导致心脏骤停, 但罗哌卡因的毒副作用更小。动物实验^[7]结果提示, 罗哌卡因的

心脏毒性比布比卡因小。大多数不良反应与麻醉过程的给药技术或药理作用有关, 但很少发生过敏反应。低血浆浓度的罗哌卡因主要导致中枢神经系统反应, 而患有二度或三度心脏传导阻滞、严重窦房传导阻滞、急性间歇性卟啉症的患者不宜使用利多卡因^[8]。过量使用利多卡因可能是以下原因造成的: 外用或非外用途过量使用利多卡因; 儿童意外口服外用制剂; 偶发静脉注射, 或在整形手术中长期使用皮下浸润麻醉。

3.2 重睑成形术通过对眼周区域进行美观改善, 提高求美者的自信, 目前是整形外科最常见的手术之一^[9,10]。求美者术后可能出现疼痛、肿胀、局部淤青、出血、感染、色素沉着等情况^[11]。麻醉相关不良反应常表现为胸痛、呼吸困难、心律不齐。Koeppel 等^[2]的研究还指出, 在使用利多卡因或丙胺卡因的手术中, 5.9% 的隆鼻术和 8.1% 的面部年轻化手术均出现了不同程度的心血管不良反应, 而鲜有关于罗哌卡因的超剂量使用或麻醉相关不适症状的报道。局麻药与 1:10 万单位肾上腺素配伍皮下浸润麻醉已广泛用于颜面部手术以达到收缩血管的效果, 减少

出血^[12]。除了可卡因和罗哌卡因外,所有的局麻药都有扩张血管的作用,当配伍肾上腺素、去甲肾上腺素等血管收缩物质后可以减少充血,使局麻效果时间延长一倍,同时减少了术区出血^[13]。然而,临床上经常可见术后反跳性出血,增加了术区肿胀的概率。虽然肾上腺素与局麻药联合使用被认为是安全的,但在某些情况下也会存在限制,如动脉硬化、高血压、缺血性心脏病或其他心脏问题等^[14]。罗哌卡因的使用为上述高危患者提供了另一种选择,这些患者对肾上腺素的耐受性较差,甚至不可使用。罗哌卡因自1997年推出以来,主要用于脊麻或区域麻醉,根据笔者的临床经验,罗哌卡因在面颈部局部浸润麻醉中的效果较利多卡因更具优势,本研究结果也初步证实了这一观点。

综上所述,与利多卡因相比,在重睑成形术局麻中使用罗哌卡可有效减少术中出血和减轻术后肿胀,但本研究样本量较小,仍需扩大样本量进一步论证。

参考文献

- 1 佚名. 更美 APP2019 医美白皮书[EB/OL]. https://www.sohu.com/a/364477834_100301551, 2020-01-06/2020-05-24.
- 2 Koeppel T, Constantinescu MA, Schneider J, et al. Current trends in local anesthesia in cosmetic plastic surgery of the head and neck: results of a German national survey and observations on the use of ropivacaine[J]. *Plast Reconstr Surg*, 2005,115(6):1723-1730.
- 3 Ensaf F, Heinrich K, Kholosy HM, et al. A double-blind randomized prospective study comparing prilocaine versus ropivacaine in upper blepharoplasty[J]. *J Plast Reconstr Aesthet Surg*, 2017,70(3):375-379.
- 4 Grimaldi L, Bosi B, Malatesta F, et al. Use of ropivacaine for local anesthesia in plastic and cosmetic surgery: experimental assessment and clinical findings[J]. *Rivista Italiana Di Chirurgia Plastica*, 1998, 30: 283-288.

- 5 Pool SM, Struys MM, van der Lei B. A randomised double-blinded crossover study comparing pain during anaesthetising the eyelids in upper blepharoplasty: first versus second eyelid and lidocaine versus prilocaine[J]. *J Plast Reconstr Aesthet Surg*, 2015,68(9):1242-1247.
- 6 Gencer ZK, Ozkiriş M, Gencer M, et al. Comparison of ropivacaine, bupivacaine, prilocaine, and lidocaine in the management of pain and hemorrhage during nasal pack removal[J]. *Am J Rhinol Allergy*, 2013,27(5):423-425.
- 7 Bindal D, Narang N, Mahindra R, et al. Effect of dexamethasone on characteristics of supraclavicular nerve block with bupivacaine and ropivacaine: a prospective, double-blind, randomized control trial[J]. *Anesth Essays Res*, 2018,12(1):234-239.
- 8 谭萍,石毅琼,谢圆,等.利多卡因表面麻醉对减轻血液透析患者动脉穿刺疼痛的效果观察[J]. *中国临床新医学*, 2017,10(7):643-645.
- 9 王瑞,舒茂国,王鑫,等.微量利多卡因局部浸润麻醉在切开法重睑术中的应用[J]. *中国美容医学*, 2019,28(11):33-36.
- 10 马小睦,岳强,田昊.重睑成形术在提高眼部美观满意度上的作用[J]. *临床医药文献电子杂志*, 2018,5(78):42,44.
- 11 王树,吴国平.重睑术后并发症的常见原因及处理方法[J]. *江苏医药*, 2019,45(1):80-82.
- 12 Kumar M, Chawla R, Goyal M. Topical anesthesia[J]. *J Anaesthesiol Clin Pharmacol*, 2015,31(4):450-456.
- 13 Gitman M, Fettiplace MR, Weinberg GL, et al. Local anesthetic systemic toxicity: a narrative literature review and clinical update on prevention, diagnosis, and management[J]. *Plast Reconstr Surg*, 2019,144(3):783-795.
- 14 刘士强,程小哲,马显杰.局部麻醉药中加肾上腺素对肢体末梢血运的影响[J]. *中国美容整形外科杂志*, 2019,30(11):699-700,714.

[收稿日期 2020-04-07][本文编辑 余军 吕文娟]

本文引用格式

强帅,周宇,曹玉娇,等.罗哌卡因与利多卡因在重睑成形术中的效果对比研究[J]. *中国临床新医学*, 2020,13(8):774-777.