tial cells of Cajal with age in the human stomach and colon[J]. Neurogastroenterol Motil, 2011, 23(1): 36 – 44.
[17] Yiannakou Y, Piessevaux H, Bouchoucha M, et al. A randomized, double-blind, placebo-controlled, phase 3 trial to evaluate the efficacy, safety, and tolerability of prucalopride in men with chronic constipation[J]. Am J Gastroenterol, 2015, 110(5): 741 – 748.
[18] 郭伶俐,李红岩,卞红磊,等. 普芦卡必利治疗慢性便秘的临床观察[J]. 中国药房,2018,29(12):1693 – 1696.
[19] 姜纪华,董玉香. 六味安消胶囊联合普芦卡必利治疗老年功能性便秘的临床研究[J]. 国际老年医学杂志,2021,42(1):49 – 53.
[20] Chiarioni G. Biofeedback treatment of chronic constipation: myths and misconceptions[J]. Tech Coloproctol, 2016, 20(9): 611 – 618.
[21] Wald A, Bharucha AE, Cosman BC, et al. ACG clinical guideline: management of benign anorectal disorders[J]. Am J Gastroenterol, 2014, 109(8): 1141 – 1157.
[22] Yang LS, Khera A, Kamm MA. Outcome of behavioural treatment for idiopathic chronic constipation[J]. Intern Med J, 2014, 44(9): 858 – 864.
[23] Lee HJ, Boo SJ, Jung KW, et al. Long-term efficacy of biofeedback therapy in patients with dyssynergic defecation: results of a median 44 months follow-up[J]. Neurogastroenterol Motil, 2015, 27(6): 787 – 795.
[24] Chiarioni G, Whitehead WE. The role of biofeedback in the treatment of gastrointestinal disorders[J]. Nat Clin Pract Gastroenterol Hepatol, 2008, 5(7): 371 – 382.

[收稿日期　2022 – 04 – 12][本文编辑　余　军　韦　颖]

本文引用格式

程秀琴,王良晶,潘淑波,等. 生物反馈联合普芦卡必利治疗老年功能性便秘的疗效观察[J]. 中国临床新医学,2023,16(2):172 – 176.

肺结外鼻型 NK/T 细胞淋巴瘤一例

· 病例报告 ·

曹新益,　骆文志,　王雅娟,　刘升明

作者单位: 510000　广州,暨南大学附属第一医院呼吸与危重症医学科
作者简介: 曹新益,在读硕士研究生,研究方向:呼吸与危重症医学。E-mail:1962376981@qq.com
通信作者: 刘升明,医学博士,主任医师,博士研究生导师,研究方向:呼吸与危重症医学。E-mail:tlsm@jnu.edu.cn

[关键词]　肺部肿瘤;　结外鼻型 NK/T 细胞淋巴瘤;　EB 病毒感染
[中图分类号]　R 56　[文章编号]　1674 – 3806(2023)02 – 0176 – 04
doi:10.3969/j.issn.1674 – 3806.2023.02.16

1　病例介绍

患者,男,59 岁,因"反复发热伴皮肤结节 1 个月余"于 2022 年 3 月 23 日收治入院。患者 1 个月余前无明显诱因出现发热,每日均有发热,体温 38 ~ 39 ℃,呈稽留热,服用退热药可退热,伴有干咳、皮肤多个无痛性结节。无畏寒、寒战,无咯血、呼吸困难、胸痛、盗汗等,否认头晕、头痛等,无腹痛、腹泻等。既往有高尿酸血症病史。否认肺结核病史及冶游史,否认吸烟史及酗酒史,无粉尘、石棉等接触史。入院查体:体温 38.9 ℃,心率 101 次/min,呼吸 18 次/min,血压 130/86 mmHg(1 mmHg = 0.133 kPa)。神志清,精神差,右下肺叩诊浊音,双肺底听诊呼吸音稍低。背部、双侧上臂、双侧股上部皮下见多个结节,直径 1.5 ~ 2.5 cm,部分凸起于皮肤,质硬无压痛。左小腿见一处皮肤溃疡,直径约 3 cm,伴红肿,已结痂。右下肢第一、二足趾稍发红,伴感觉缺失。全身浅表淋巴结未触及肿大。鼻腔、咽腭及口腔未见异常。自患病以来,饮食减差,体重减轻 7.5 kg。入院检查:血浆 EB(Epstein-Barr)病毒 DNA 1.16×10^4 拷贝/ml。抗核抗体阳性,胞浆纤维滴度为 1∶320。白细胞计数为 8.79×10^9/L,嗜中性粒细胞百分比 73.20%,超敏 C 反应蛋白 19.23 mg/L,降钙素原 0.01 ng/ml,真菌 D-葡聚糖≤37.5 pg/ml,均在正常值范围内。糖化血红蛋白 7%。血清呼吸道病原学检查(嗜肺军团菌、肺炎支原体、Q 热立克次体、肺炎衣原体、腺病毒、呼吸道合胞病毒、甲型流感病毒、乙型流感病毒、副流感病毒 123)、外斐试验、肥达试验、血清单纯疱疹病毒 1 + 2 型-IgM、血清弓形体 IgM 抗体、血清风疹病毒 IgM 抗体、血清巨细胞病毒 IgM 抗体、血培养及痰培养等均为阴性。血清肿瘤指标(神经元特异性烯醇化酶、CA199、AFP、CEA、SCC)均在正常值范围内。胸部 CT 平扫 + 增强 + 三维重建提示双肺上叶及右肺下叶多

发病灶,见图 1。根据检查结果初步考虑:(1)发热伴肺部阴影查因;(2)2 型糖尿病。初步考虑感染性疾病可能性大,给予“哌拉西林他唑巴坦 4.5 g,3 次/d”抗感染治疗,积极控制血糖和营养支持,4 d 后仍反复发热,皮下结节增大。治疗无效,需进一步明确诊断。经患者签字同意后行支气管镜检查,镜下见气管支气管通畅,无狭窄和新生物,于右肺下叶支气管获取标本送检支气管肺泡灌洗液二代测序(next-generation sequencing,NGS)和结核菌 GeneXpert MTB/RIF 试验,结果均为阴性,右肺下叶病灶处活检病理示支气管黏膜炎症。同时考虑患者有新发糖尿病及皮肤破损,不排除耐药球菌感染,改用“利奈唑胺注射液 300 ml,2 次/d”,治疗 3 d 后,患者仍反复高热,遂在 CT 引导下经皮肺穿刺活检,有限的活检标本提示淋巴组织恶性肿瘤浸润[瘤细胞 CD3(+)、CD56(+)、EBER(+)],首先考虑结外 NK/T 细胞淋巴瘤(鼻型)。完善骨髓涂片和活检示:造血组织增生明显活跃,粒细胞、红细胞两系增生活跃,巨核细胞未见减少,淋巴细胞散在,未见肿瘤性增生。正电子发射计算机断层显像(positron emission tomography-computed tomography,PET-CT)示:全身浅表及深部淋巴结肿大,双肺多发结节及肿块影,全身皮下多发结节,上述部位糖代谢增高,标准摄取值(standard uptake value,SUV)范围为 2.4 ~ 14.6,符合恶性病变糖代谢特征,考虑淋巴瘤伴结外浸润改变,见图 2。请血液科会诊讨论后认为经皮肺穿刺活检标本量较少,诊断可能存在误差及难以分型,经患者同意,在外科胸腔镜下行右上肺楔形切除术活检,切除组织肉眼观:一大小为 13 cm × 4 cm × 3 cm 的肺组织,紧贴被膜查见一灰白色结节(4 cm × 2 cm × 1.5 cm),见图 3ⓐ。病理结果示:右上肺组织中见多灶坏死,坏死旁见异型细胞浸润,细胞成片、弥漫分布,胞浆中等、淡染,胞核增大、扭曲,可见明显核仁,核分裂象易见,见图 3ⓑ。并未发现肺癌改变及真菌菌丝和真菌孢子。免疫组化提示 CD3(+),CD56(+),CD30(+),CD2(灶 +),Ki67 约 80%(+)。原位杂交:EBER(+)。见图 3ⓒ ~ ⓔ。最终明确为肺部结外 NK/T 细胞淋巴瘤,鼻型。之后转血液科治疗,2022 年 4 月 26 日予 P-Gemox 方案化疗:地西他滨 1.6 g 静脉滴注 d1,奥沙利铂 150 mg 静脉滴注 d1,培门冬酶 3 750 IU 肌内注射 d2。治疗 2 周后复查高分辨胸部 CT + 三维重建提示病灶未见缩小,化疗效果欠佳,同时出现骨髓抑制、肝功能受损等不良作用。2022 年 5 月 22 日遂改为 CHOEP 方案化疗:环磷酰胺 1 200 mg 静脉滴注 d1,法码新 80 mg 静脉滴注 d1,长春新碱 2 mg 静脉注射 d1,地塞米松 10 mg d1-d5,依托泊苷 100 mg 静脉滴注 d1-d3。化疗后上述症状加重,患者及其家属拒绝进一步治疗,签字自动出院。出院后电话随访 2 个月,患者仍反复出现发热。

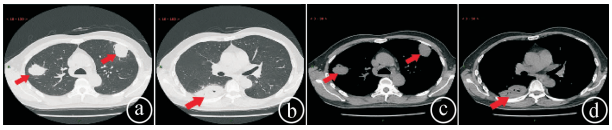

2022 年 3 月 30 日胸部 CT 平扫 + 增强 + 三维重建:右肺上叶后段、左肺上叶尖后段及右肺下叶背段见多发团块状密度增高影,边界模糊(红色箭头所示),较大者位于右肺下叶,大小约 5.6 cm × 2.8 cm

图 1　患者胸部 CT 检查所见

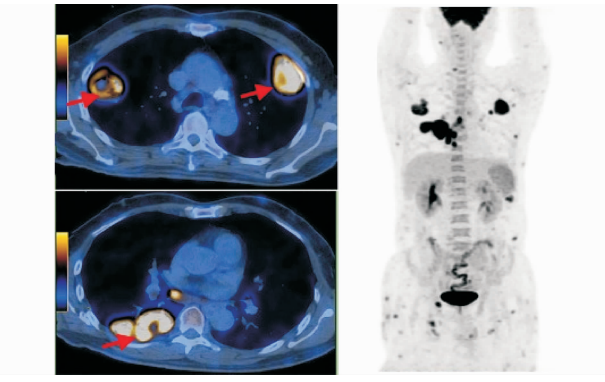

2022 年 4 月 8 日 PET-CT:右侧咽后、双侧腋窝、纵隔、盆腔、双侧腹股沟多发淋巴结,双肺多发不规则高密度结节、肿块影(红色箭头所示),皮下多发结节,脾脏糖代谢增高;符合淋巴瘤伴结外浸润改变

图 2　患者 PET-CT 检查所见

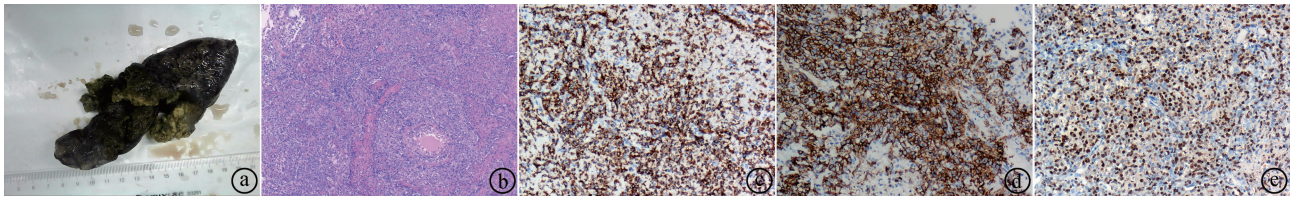

2022 年 4 月 20 日外科胸腔镜下行右上肺楔形切除术活检:ⓐ活检肺大体图像见肺组织一块(13 cm × 4 cm × 3 cm),紧贴被膜查见一灰白色结节(4 cm × 2 cm × 1.5 cm);ⓑ活检肺组织病理检查像(HE × 100)镜下肺组织中见多灶坏死,坏死旁见异型细胞浸润,细胞成片、弥漫分布,胞浆中等、淡染,胞核增大、扭曲,可见明显核仁,核分裂象易见;ⓒ ~ ⓔ活检肺病理检查像免疫组织化学 × 100 CD3(+);× 100 CD30(+);× 100 EBER(+)

图 3　患者大体标本及病理检查所见

2 讨论

2.1 结外鼻型 NK/T 细胞淋巴瘤(extranodal NK/T-cell lymphoma, nasal type, ENKTL-NT)是一种起源于活化 NK 细胞或细胞毒性 T 淋巴细胞肿瘤。通常表现为结外受累,这种类型的肿瘤主要位于上呼吸消化道,包括鼻腔、鼻咽、鼻旁窦和上颚[1],累及肺实质的 NK/T 细胞淋巴瘤较罕见[2]。本病在全球各地均有报道,以东亚地区的发病率最高[3]。肺 ENKTL-NT 可以发生在任何年龄,常见于 45 ~55 岁患者,男性比女性更常见[4],具体发病机制尚不清楚。有报道称此类患者的 EB 病毒感染率接近 100%[5-6]。本例为 59 岁的亚洲男性患者,血清 EB 病毒 DNA 及组织病理 EBER 均明显升高,与文献报道[7]结果相符。

2.2 肺 ENKTL-NT 的诊断与分类较困难[8]。既往文献报道发现,肺 ENKTL-NT 多表现为发热、咳嗽、咳痰和呼吸困难,个别患者伴有单侧或双侧肺实变和胸腔积液。胸部影像则表现为实变、单个或多个结节、肺泡浸润、肺不张、毛玻璃样混浊、纵隔淋巴结肿大和胸腔积液[9-11]。肺 ENKTL-NT 的临床表现和胸部影像并无特异性,这给临床诊断造成极大的挑战。组织病理学和免疫表型是诊断肺 ENKTL-NT 的金标准[9]。

2.3 本例患者以发热伴肺部阴影起病,这在临床上很常见,可由感染性和非感染性疾病中多种病因引起[12]。因此,对于发热伴肺部阴影的患者首先应鉴别其病因。(1)感染性疾病:患者反复发热 1 个月余,干咳为主,胸部 CT 提示多发渗出性病灶是支持感染性疾病,但多次痰液、血液、肺泡灌洗液培养未见致病微生物,经过长时间抗感染治疗未见好转,可以排除常见社区获得性肺炎。而真菌 D 试验阴性,不支持真菌感染。此患者有反复高热、消瘦等表现,但无咯血、盗汗。结核菌素试验、结核抗体为阴性,抗酸染色、结核 DNA 检测为阴性,影像学未见典型的结核征象,肺结核的可能性小。(2)非感染性非肿瘤性疾病:比如肉芽肿性多血管炎、机化性肺炎等,但此患者无耳、鼻、肾脏及神经系统等部位累及的表现,血清中性粒细胞胞浆抗体为阴性,影像学未见游走性等特点,予以肺穿刺活检明确诊断。(3)肿瘤性疾病:患者为老年男性,近期体重明显下降,反复发热,影像学有肺部多发病灶,血清 EB 病毒载量升高,虽肿瘤指标不高,但当出现疾病诊断不清时,不排除肺炎型肺癌及淋巴瘤的可能,应尽快做出病理诊断。

2.4 病理标本常通过经支气管镜肺活检、CT 引导下经皮肺穿刺和外科手术获得,其中穿刺活检标本具有坏死灶多、细胞成分较杂等特点。肺 ENKTL-NT 较罕见,且病变部位常存在大量坏死灶的特点,当活检组织少,细胞的背景中仅散在一些 T 细胞淋巴瘤标志物阳性的细胞时,诊断应谨慎,需与淋巴瘤样肉芽肿病、其他肺原发或继发淋巴瘤等相鉴别。本例患者首先选择创伤性较小的支气管镜活检获取右肺下叶病灶处标本,但存在假阴性可能。遂在 CT 引导下经皮肺穿刺活检,穿刺组织标本量较少且存在大量坏死灶,仅提示 CD3(+)、EBER(+)。而 EB 病毒阳性的大 B 细胞淋巴瘤和淋巴瘤样肉芽肿病也是一种与 EB 病毒相关的疾病,其特征是明显炎症背景混杂 EB 病毒阳性的 B 细胞,难以与两者相鉴别且诊断无法分型。因此,经患者同意后,在外科胸腔镜下行右上肺楔形切除术获得足够的活检组织进行形态学、免疫细胞化学和分子分析,才得以确诊。

2.5 肺 ENKTL-NT 复发率高,预后极差,中位生存时间仅为 3.5 个月[9],尚未有标准的治疗指南,目前治疗方法主要包括化疗、放化疗联合、造血干细胞移植等。本例患者先后经过 2 种化疗方案治疗,但效果欠佳,肿瘤未能得到很好地控制。

综上所述,肺部 ENKTL-NT 是一种罕见的非特异性疾病。当患者出现持续发热、肺部肿块和抗感染无效时,为防止漏诊、误诊,临床医师应完善相关检查鉴别诊断,及时进行病理诊断,尽早治疗。

参考文献

[1] Au WY, Weisenburger DD, Intragumtornchai T, et al. Clinical differences between nasal and extranasal natural killer/T-cell lymphoma: a study of 136 cases from the International Peripheral T-Cell Lymphoma Project[J]. Blood, 2009, 113(17): 3931 – 3937.

[2] 肖永龙,张德平,王益华. 以肺为首发部位的 NK/T 细胞淋巴瘤二例并文献复习[J]. 中华内科杂志, 2007, 46(12): 988 – 991.

[3] Hu B, Oki Y. Novel immunotherapy options for extranodal NK/T-cell lymphoma[J]. Front Oncol, 2018, 8: 139.

[4] Ding W, Wang J, Zhao S, et al. Clinicopathological study of pulmonary extranodal nature killer/T-cell lymphoma, nasal type and literature review[J]. Pathol Res Pract, 2015, 211(7): 544 – 549.

[5] Sánchez-Romero C, Bologna-Molina R, Paes de Almeida O, et al. Extranodal NK/T cell lymphoma, nasal type: an updated overview[J]. Crit Rev Oncol Hematol, 2021, 159: 103237.

[6] Takahara M, Kumai T, Kishibe K, et al. Extranodal NK/T-cell lymphoma, nasal type: genetic, biologic, and clinical aspects with a central focus on Epstein-Barr virus relation[J]. Microorganisms, 2021, 9(7): 1381.

[7] Tse E, Kwong YL. The diagnosis and management of NK/T-cell lymphomas[J]. J Hematol Oncol, 2017, 10(1): 85.

[8] Gama R, Sousa M, Castro F, et al. Nasal-type extranodal NK/T-cell lymphoma: a diagnostic challenge[J]. BMJ Case Rep, 2021, 14(1): e241500.

[9] Hu Q, Xu L, Zhang X, et al. Primary pulmonary extranodal natural killer/T-cell lymphoma(ENKTL), nasal type: two case reports and literature review[J]. Medicine(Baltimore), 2020,99(26):e20822.
[10] 邱亚娟,张明智. 原发性肺 NK/T 细胞淋巴瘤 24 例临床分析[J]. 中华血液学杂志,2020,41(1):40 - 46.
[11] Chien CC, Lee HS, Lin MH, et al. Primary extranodal natural killer/T-cell lymphoma of bronchus and lung: a case report and review of literature[J]. Thorac Cancer, 2016,7(1):140 - 144.
[12] 发热伴肺部阴影鉴别诊断共识专家组. 发热伴肺部阴影鉴别诊断专家共识[J]. 中华结核和呼吸杂志,2016,39(3):169 - 176.

[收稿日期　2022 - 09 - 08][本文编辑　韦　颖]

本文引用格式
曹新益,骆文志,王雅娟,等. 肺结外鼻型 NK/T 细胞淋巴瘤一例[J]. 中国临床新医学,2023,16(2):176 - 179.

腹腔镜联合胆道镜治疗罕见胆管变异及肝内胆管结石一例并文献复习

· 病例报告 ·

杨彦亮,　张铁泉,　彭　滔,　左宏平,　乐问津,　鲁号锋

作者单位: 434000　湖北,长江大学附属第一医院肝胆胰外科
作者简介: 杨彦亮,医学硕士,住院医师,研究方向:肝胆疾病的诊治。E-mail:2668594717@ qq. com
通信作者: 鲁号锋,医学博士,主任医师,硕士研究生导师,研究方向:肝胆胰疾病的诊治。E-mail:40633000@ qq. com

[关键词]　胆管变异;　胆管结石;　胆管狭窄;　腹腔镜治疗;　胆道镜检查
[中图分类号]　R 657.4　[文章编号]　1674 - 3806(2023)02 - 0179 - 04
doi:10.3969/j.issn.1674 - 3806.2023.02.17

1　病例介绍

患者,女,40 岁。因“突发上腹痛伴发热、恶心呕吐 1 d”于 2021 年 10 月 14 日急诊入院。患者于 1 d 前进食油腻食物后突发上腹持续性胀痛,伴恶心呕吐,呕吐胃内容物 1 次,量约 600 ml,伴小便颜色加深,有低热,体温 37.6 ℃,无寒战。胸腹部平扫 CT 提示胆囊多发结石,右肝内胆管结石并肝内胆管扩张。既往体健,否认冠心病及高血压病史,2020 年于外院行腹腔镜下左肾上腺肿物切除术。入院查体:体温 36.4 ℃,P 84 次/min(规则),R 20 次/min(规则),BP 113/82 mmHg。巩膜黄染,腹部平坦,右上腹压痛,无反跳痛及肌紧张,肝区有叩击痛。实验室检查:WBC 12.19 $\times 10^9$/L,Hb 148 g/L,NEUT% 87.5%,C 反应蛋白 84.84 ng/L。总胆红素 54.4 μmol/L,直接胆红素 28.3 μmol/L,丙氨酸氨基转移酶 314 U/L,γ-谷氨酰基氨基转移酶 599 U/L,CA199 82.54 U/ml。血凝常规、肾功能、胰腺功能未见异常。肝胆脾胰磁共振成像(magnetic resonance imaging,MRI)及磁共振胰胆管造影(magnetic resonance cholangiopancreatography,MRCP)见肝右叶胆管及胆囊内多发泥沙样低信号灶,右肝内胆管扩张明显,肝门部右前叶、右后叶及肝左叶胆管汇合部位存在狭窄。胆总管及胰管显影良好,管径无增粗(见图 1)。初步诊断:右肝内胆管结石伴急性胆管炎,胆囊结石伴胆囊炎,肝门部胆管畸形狭窄。患者于 2021 年 10 月 20 日全麻下行“腹腔镜下胆总管探查 + 胆管修补成型术 + 胆囊切除术 + 胆道镜检查术 + 胆道镜下肝内胆管结石取出术”。术中探查见胆囊增大,胆囊周围粘连,呈慢性炎症改变,松解胆囊周围粘连,见肝右动脉及胆囊动脉压迫胆管狭窄部位(见图 2ⓐ)。分离胆囊动脉可吸收夹闭并切断胆囊动脉,热分离胆囊床,逆行切除胆囊至胆囊壶腹部,见胆囊管开口于右前叶肝管(见图 2ⓑ)。右后叶肝管及右前叶肝管分别开口于胆总管(见图 2ⓒ)。离断胆囊管,纵行切开管上段约 2 cm,见肝右叶胆管及左叶胆管汇合处环形狭窄(见图 2ⓓ)。伸入胆道镜,肝右后叶及右前叶胆管内见多发结石,最大直径约 0.3 cm。经取石网篮取出结石。胆总管末端黏膜可见发红,无明显溃烂出血。再次检查胆道内无结石残留,退出胆道镜。胆管修补:患者肝门部胆管变异并狭窄,肝右前叶胆管、右后叶胆管扩张,右前叶、右后叶肝管及左肝管在肝外汇合部分环形狭窄,遂行胆管修补成型术,于狭窄部